

# FRACTURAS EN LOS NEONATOS (RECIEN NACIDOS)

## INTRODUCCIÓN

Durante el parto, se producen en el canal pélvico, una serie de fuerzas mecánicas que actuarán sobre el feto

Estas son fuerzas de tracción y de compresión que se realizan sobre el neonato cuando el mismo se desliza a través de la pelvis materna (canal del parto)

Su denominación es variada y se pueden señalar de distintas formas:

“Traumatismo del parto”

“Traumatismo obstétrico”

“Lesión del parto”

Son lesiones o fracturas que pueden estar producidas, intraútero (dentro del seno materno), durante el parto o posteriormente durante las maniobras ejercidas en el feto con la reanimación

Fracturas, producidas tanto por las fuerzas que se producen durante el parto (contracciones, compresión, rotaciones y tracciones) sumándose a las mismas, las originadas por la instrumentación que se utiliza durante el momento del parto (ventosa, fórceps, espátulas, etc)

## RIESGO DEL TRAUMATISMO EN EL PARTO (CAUSAS):

### 1. Maternas:

- a) Primíparas
- b) Talla baja
- c) Estrechez pélvica y anomalías de la pelvis

### 2. Del parto:

- a) Parto prolongado o muy rápido
- b) Oligoamnios
- c) Presentación de nalgas o transversa
- d) Mal posición fetal
- e) Distocia de hombros (mala colocación del feto)
- f) Parto con fórceps, ventosa, espátulas
- g) Extracción fetal

### 3. Fetal:

- a) Prematuridad o bajo peso
- b) Macrocefalia(cráneo grande) y otras anomalías fetales

## CARACTERÍSTICAS GENERALES:

Hay una gran diferencia del hueso infantil con respecto al del

adulto:

- 1) La gran elasticidad existente en el mismo
- 2) El grueso periostio que lo envuelve dándole siempre más resistencia al estar íntimamente adherido al hueso
- 3) El hueso ante un traumatismo, siempre cederá antes que las estructuras o zonas vecinas como los ligamentos. Otras zonas de implantación de tejidos blandos cederán antes que existan roturas de tendones o ligamentos

Igualmente existirá una variación con respecto a la incidencia en las fracturas del adulto, principalmente ya que el hueso joven crece siempre de una forma muy activa. Las fracturas o roturas del cartílago epifisario ocupan una alta incidencia en las fracturas del niño (quinta parte de la totalidad de las fracturas)

La remodelación de la angulación ósea de las fracturas en crecimiento es otro capítulo a considerar ya que la corrección de una alineación defectuosa dependerá de la edad del niño (cuanto más pequeño mejor se realizará la alineación ósea posterior) y de la cercanía de la fractura al cartílago epifisario

Rapidez en la unión de la fractura y presentación de complicaciones poco importantes

Son igualmente excepcionales las luxaciones traumáticas en el momento del parto, no teniendo nada que ver las luxaciones congénitas de la cadera y de la rodilla, ya que este tipo de luxación ya vienen conformadas intraútero

En el recién nacido se pueden presentar tres tipos de fracturas

- ➔ Fracturas o desplazamientos epifisarios por partos dificultosos
- ➔ Fracturas múltiples asociadas a fragilidad ósea normalmente de tipo congénito (osteogénesis imperfecta y todas sus variantes)
- ➔ Fractura congénita de tibia que se transforma en pseudoartrosis congénita

### Generalidades

Las diáfisis de los huesos largos, tanto del húmero como del fémur, se afectan más que las epífisis (zonas periféricas existentes en los huesos largos)

Fracturas en orden de frecuencia de la/s clavículas, húmero y diáfisis del fémur

Epifisiolisis de las epífisis del húmero y del fémur (lesión de los cartílagos de crecimiento)

Las fracturas diafisarias, en ocasiones pasan desapercibidas y están asociadas a un gran desplazamiento, desarrollándose un callo muy voluminoso que se detectará a las dos o tres semanas del nacimiento con gran preocupación de los padres al apreciar una "tumoración" que ha aumentado en tamaño

La unión y formación del callo óseo es rápida, ignorándose en ocasiones la falta de consolidación y/o angulación en el foco de fractura

Con el desarrollo posterior y crecimiento en longitud de la diáfisis fracturada, se restaurará la alineación ósea

### FRACTURAS DE CLAVICULA:

Normalmente localizada en el tercio medio de la misma

Se debe a la presión – tracción efectuada en los hombros en el momento del parto para la extracción cefálica (de la cabeza). En algunas ocasiones se fracturan ambas clavículas. Esta lesión, a veces pasa desapercibida durante dos o tres semanas, diagnosticándose de forma tardía con la aparición de una “tumoración”, como consecuencia del callo óseo ya formado.

Su tratamiento consiste en la ligera inmovilización del brazo, dejando el codo en ángulo recto y el antebrazo colocado sobre el pecho.

Diagnóstico diferencial con la parálisis cerebral obstétrica en el momento del parto.

Se pueden asociar a tortícolis congénitas.

### FRACTURAS DE HÚMERO

Ocurren siempre en los partos de nalgas y durante el intento de la liberación de los brazos extendidos del neonato.

Son fracturas de tipo transversal o espirales existiendo una angulación en varo en el foco de fractura debido a la tracción realizada por el músculo deltoides sobre el fragmento proximal o más cercano del húmero en la articulación del hombro.

Se acompaña en ocasiones con la parálisis o parexia del nervio radial la cual normalmente es de tipo transitorio, desapareciendo a las 8 semanas, precisando no obstante de una rehabilitación específica.

Al existir desprendimiento del periostio, habrá un callo óseo exuberante a las tres semanas.

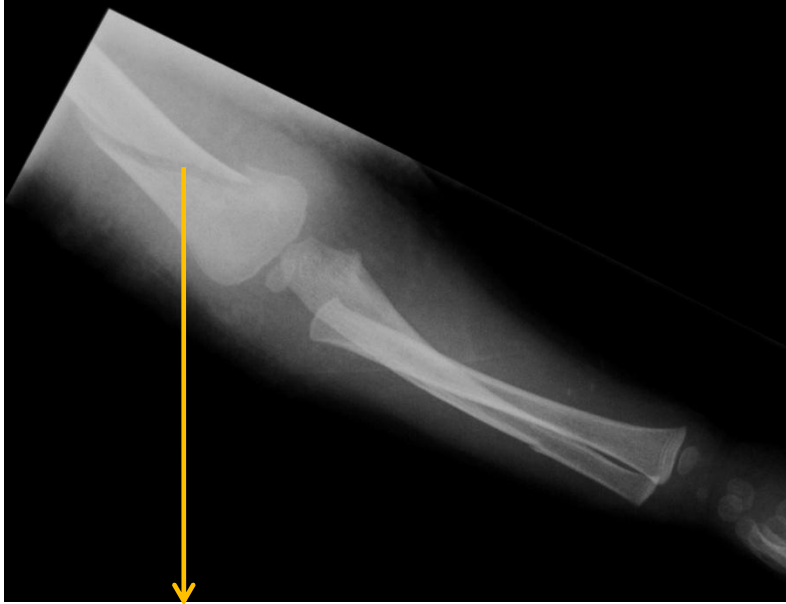
Diagnóstico diferencial con la parálisis braquial de Erb o con una parálisis cerebral y la fractura de clavícula.

Diagnóstico de certeza con la exploración del brazo-llanto del neonato y las radiografías como diagnóstico de certeza.

### TRATAMIENTO:

Inmovilización con una almohadilla de algodón contra el tórax del paciente e incluso con la colocación de férula posterior de yeso.

Normalmente consolidan a las tres semanas con cierta angulación que puede ser de 45° la cual desaparece con los 2-3 años de edad. No quirúrgicas siempre.



Fractura de húmero

#### FRACTURAS DE FÉMUR:

Localizadas normalmente en tercio superior del fémur por un movimiento de torsión del mismo en los partos de nalgas e incluso en cesáreas dificultosas

La actitud del neonato será de llanto por dolor a la manipulación, deformidad del muslo afecto, flexo de cadera por la tracción realizada por el músculo psoas, por lo cual en las radiografías se apreciará una angulación con flexión llamativa del fragmento proximal en ángulo casi recto con respecto al distal

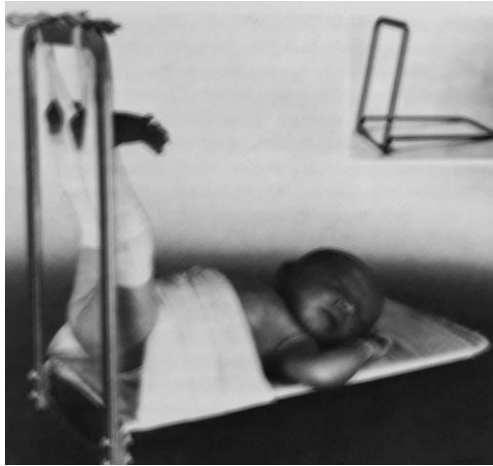Diagnóstico diferencial al inicio de la exploración con la artritis séptica del neonato

#### TRATAMIENTO:

Será siempre de tipo ortopédico, que va desde la inmovilización en sirena (hoy en día fuera de uso) a la tracción lastrada con 250 gramos de peso, tracción al cenit y la inmovilización con férulas o espigas de yeso

Formación de callo óseo en 3-4 semanas, permitiéndose angulaciones anteriores en el foco de fractura de 75°. El crecimiento óseo del neonato y posteriormente a partir de los 4 años, hará que esta angulación desaparezca por completo

En angulaciones superiores siempre podrá quedar como secuela una disimetría que según los cm. de la misma y a una edad determinada, precisará o no de tratamiento quirúrgico



Tracción al cenit en un neonato, para tratamiento de fractura de fémur desplazada-angulada

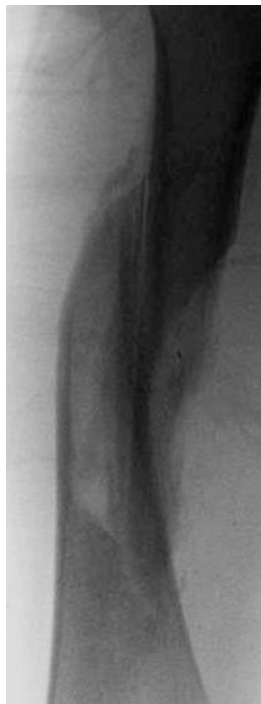
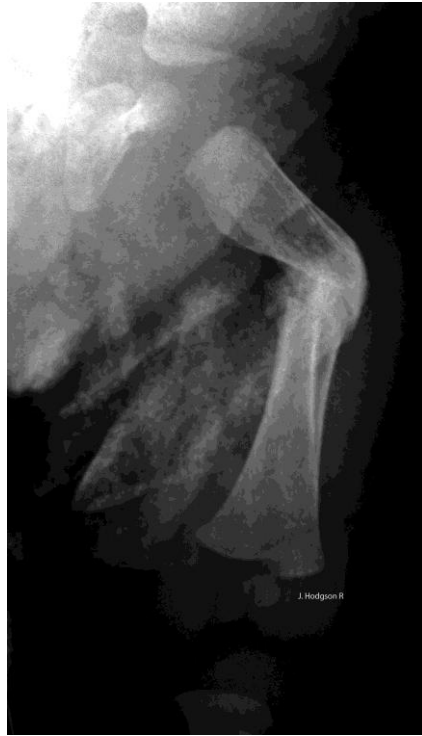
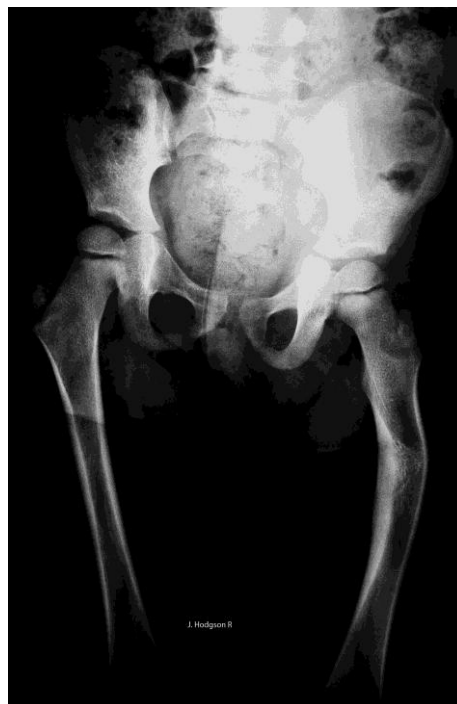Imagen en detalle del callo óseo de la fractura de fémur a las tres semanas



FRACTURA FEMUR IZQUIERDO NEONATO DE PARTO GEMELAR



FRACTURA FEMUR NEONATO PARTO GEMELAR EVOLUCIÓN A LOS 2 Y MEDIO AÑOS

### DESPLAZAMIENTOS EPIFISARIOS:

En nuestra casuística, es la lesión menos frecuente en los neonatos

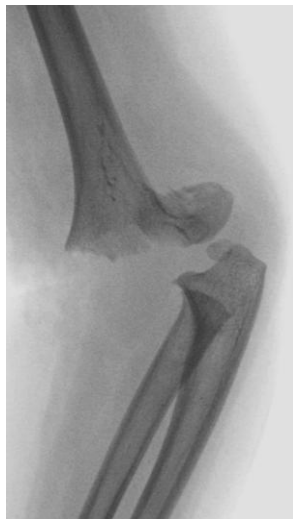No obstante pueden aparecer localizadas con desplazamientos de leves a graves, tanto en tercio superior del hombro como a nivel de la paleta humeral y del tercio inferior del fémur

Son de buen pronóstico debido a la íntima relación existente entre el periostio y las cápsulas articulares, que permiten tras el desplazamiento epifisario la formación de un hematoma y la reconstrucción posterior ósea con alineación adecuada del desplazamiento previo. Solo requieren inmovilización

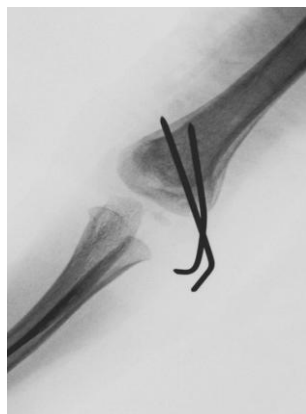
Sobre la epífisis distal del fémur, el desprendimiento de la misma o epifisiolisis hace que todo el macizo condíleo quede desplazado normalmente hacia posterior formando un ángulo con la diáfisis femoral

Según el grado del desplazamiento, se puede intentar su corrección ortopédica en quirófano mediante tracción extensión de la rodilla e inmovilización posterior.

En otras ocasiones solo se precisa de la inmovilización adecuada con yeso inguino pédico



Paciente de 9 meses de edad con fractura epifisiolisis distal de húmero



Por su gran desplazamiento, fue intervenida quirúrgicamente

## CONCLUSIONES:

Hoy en día, la aparición de fracturas asociadas a los partos, tanto naturales como por cesáreas, han disminuido de forma considerable.

El seguimiento del embarazo con las ecografías seriadas ha sido de una gran ayuda, sobre todo en casos de embarazos con colocación fetal anómala y mujeres con trastornos generales o localizados en el canal del parto

Las fracturas de clavícula son las más comunes y siempre con buen pronóstico tanto si son diagnosticadas al inicio como tardíamente

Las parálisis obstétricas o del plexo braquial, son infrecuentes, precisando no obstante de una buena y correcta rehabilitación del miembro superior afecto e incluso y dependiendo del grado de afectación del plexo braquial de intervenciones quirúrgicas a la largo plazo

Solo en ocasiones las fracturas óseas precisan de intervenciones quirúrgicas por parte de los traumatólogos infantiles y cuando en las mismas exista una angulación a nivel del foco de fractura superior a los 90°. En el caso de trastornos epifisarios traumáticos, estos pacientes necesitarán de una correcta rehabilitación para recuperar la función de la articulación comprometida

El control posterior por nuestra parte, se realiza ante la existencia de fracturas de fémur que ocasionan a la larga dismetría con el crecimiento óseo del niño

Una correcta exploración siempre se hace necesaria después del parto para descartar estos tipos de traumatismos y otras anomalías asociadas

**Jorge Hodgson Ravina**

Cirujano Ortopédico y Traumatólogo Infantil  
Socio y Miembro Fundador Sociedad Española  
de Ortopedia Pediátrica (S.E.O.P)

(Todo el contenido e imágenes son del autor)