

LUXACIÓN CONGÉNITA DE CADERA

(TRASTORNOS DE LA CADERA EN CRECIMIENTO)

“En ninguna otra anomalía congénita del sistema músculo esquelético queda tan compensado el esfuerzo por efectuar un diagnóstico precoz, ni es tan trágica su omisión”.....SALTER (año 1970, uno de los padres de la Ortopedia Infantil mundial)

CONCEPTOS GENERALES:

- 1.- CADERA LUXADA: en la misma existirá una pérdida completa de contacto entre la cabeza femoral y el acetábulo.
- 2.- CADERA SUBLUXADA: habrá una relación incompleta entre la cabeza femoral y el acetábulo
- 3.- CADERA SUBLUXABLE: se provocará con las maniobras de exploración una pérdida de contacto entre la cabeza y la cavidad acetabular
- 4.- CADERA DISPLÁSICA: insuficiente desarrollo entre la cabeza femoral y zona acetabular. El signo más importante será el aumento del ángulo acetabular

EXISTEN:

Alteraciones displásicas (incongruencia articular) en el desarrollo y en la osificación acetabular y/o femoral de la articulación de la cadera

Subluxaciones: por displasia acetabular y/o femoral (techo de la cadera o la cabeza femoral)

Luxaciones completas

SE PRESENTAN:

Pueden ser detectadas en el período neonatal.

Hay luxaciones (1/1000 casos) que muestran un examen clínico y radiológico normal hasta los 8-10 meses.

Otra serie de luxaciones son detectadas a la edad de la marcha

Otras displasias serán diagnosticadas con una cadera artrósica en el adulto (el 43 % de estas artrosis de cadera son secundarias a displasias acetabulares).

Hay caderas displásicas que nunca serán subluxaciones y subluxaciones que nunca llegarán a luxaciones.

SU PRONÓSTICO:

Las displasias podrán ser o no sintomáticas.

Las subluxaciones y luxaciones serán siempre sintomáticas en la vida adulta joven.

Las luxaciones alojadas en la musculatura glútea no crearán dolor en la cadera

TRASTORNOS DE LA CADERA EN CRECIMIENTO

Afecta al sexo femenino en un 60-70%

Incidencia en la cadera izquierda en un 60%

Incidencia en la cadera derecha en un 20%

Siendo bilateral en un 20%

ANTECEDENTES

1.- Antecedentes familiares (genéticos)

2.- Oligohidramnios

- 3.- Parto podálico o de nalgas
- 4.- Pie zambo congénito
- 5.- Sobrepeso
- 6.- Embarazo gemelar

A.- PERÍODO NEONATAL

EXPLORACIÓN

Maniobras de: Ortolani, Barlow positivos. Desaparece 48-72 horas

Limitación a la ABDUCCIÓN de caderas.

Asimetría de pliegues: muslos (femorales) y glúteos.

Esta asimetría de pliegues combinada con la limitación a la ABD es siempre una prueba diagnóstica a considerar

Ecografía: como prueba diagnóstica clarificadora y complemento de las exploraciones anteriores.

Maniobra de Barlow: distinta a la de Ortolani, se comprueba para observar alguna inestabilidad en las caderas, notándose la luxación provocada al realizar una presión hacia abajo y en ADD de caderas. Este diagnóstico se confirma con el Ortolani

Maniobra de Ortolani: si la prueba es positiva se notará un chasquido de reducción de la cadera. Exploración por separado de cada cadera.

Asimetría de pliegues: muslos (femorales) y glúteos.

Esta asimetría de pliegues combinada con la limitación a la ABD es siempre una prueba diagnóstica a considerar

Ecografía: como prueba diagnóstica clarificadora y complemento de las exploraciones anteriores.

Asimetría de pliegues: el 70% de los niños con asimetría de pliegues presentan caderas normales

TRATAMIENTO

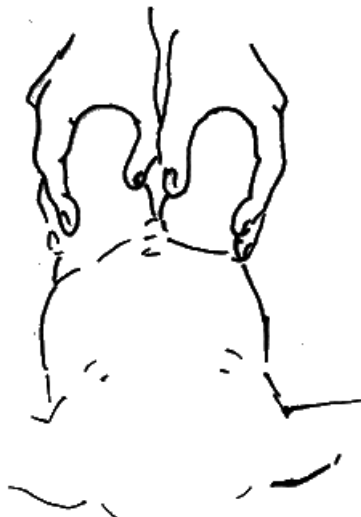Inmovilización con pañal de ABD o férula abductora o arnés de Pavlik, dependiendo siempre de las exploraciones previas y del informe de la ecografía

Duración de tratamiento de 3-4 meses

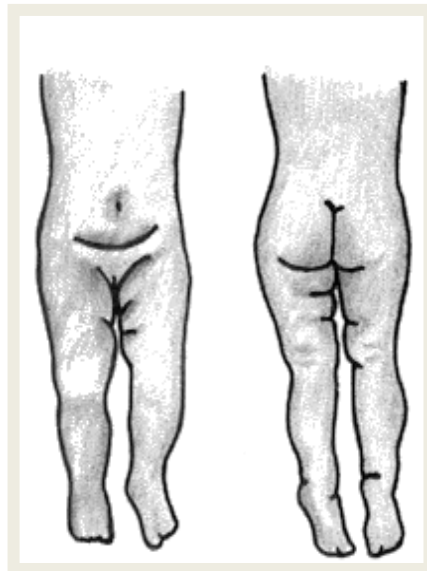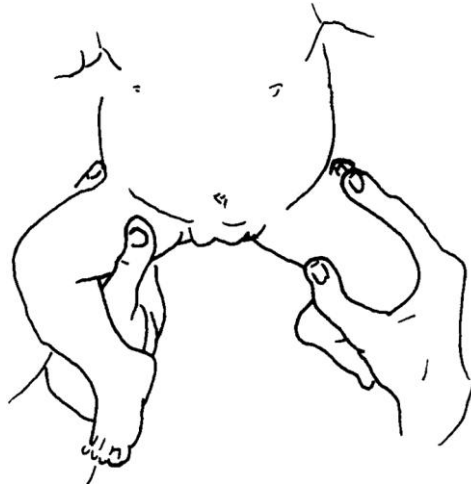
Control posterior con nueva exploración de caderas y ecografía informada

En caso de dudas y con los 4-5 meses: RX simple de caderas comparadas en extensión o posición estándar

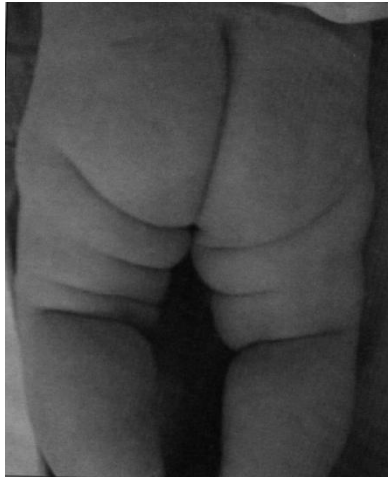Maniobra de Barlow: distinta a la de Ortolani, se comprueba para observar alguna inestabilidad en las caderas, notándose la luxación provocada al realizar una presión hacia abajo y en ADD de caderas. Este diagnóstico se confirma con el Ortolani



Maniobra de Ortolani: si la prueba es positiva se notará un chasquido de reducción de la cadera. Exploración por separado de cada cadera.



Asimetría de pliegues: el 70% de los niños con asimetría de pliegues presentan caderas normales



Asimetría de pliegues glúteos (nalgas)
(imagen del autor)

ECOGRAFÍAS CONCEPTOS GENERALES

La ecografía detectará una patología en la cadera, imposible de descubrir con otros procedimientos en esta edad neonatal

Se trata de una técnica que se emplea sobre todo en los tres, cuatro primeros meses de vida

Posteriormente a esta edad y con un ecografista que no sea experto con la medición de los ángulos acetabulares nos puede dar falsos positivos o por el contrario hacer un diagnóstico de normalidad en dichos ángulos

Los factores que siempre aconsejan y justifican la realización de las ecografías son:

Antecedentes de patología familiar

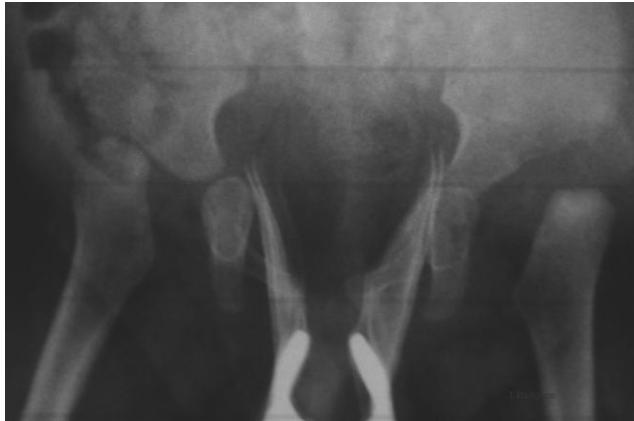Patología durante el embarazo como la hipertensión, oligohidramnios, colocación anómala del feto.

Partos de nalgas y partos prolongados, cesáreas y abortos de repetición

Pies zambos, tortícolis congénita, escoliosis del neonato

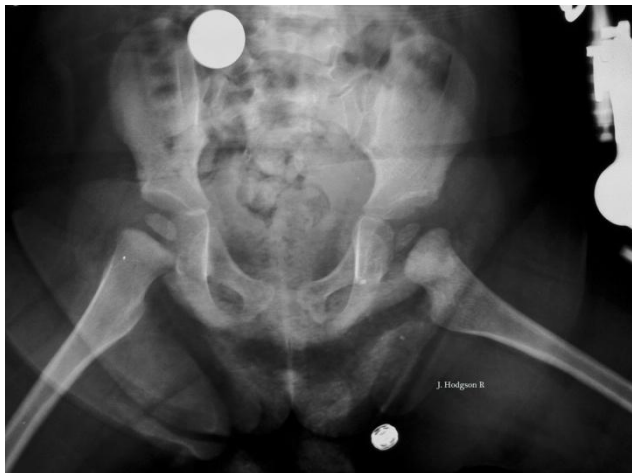Asimetría de pliegues marcada, limitación a la abducción de la cadera (resistencia o límite para abrirla como una ranita), maniobras de Barlow o de Ortolani positivas

Otras malformaciones esqueléticas o neuro musculares



Radiografía: LUXACION CONGENITA AMBAS CADERAS OBTENIDAS DESPUES DEL PARTO (imagen del autor)

A pesar del tratamiento inicial con el arnés de Pavlik las caderas permanecieron luxadas. Se realizaron radiografías y Resonancia Magnética



Tras pasar por quirófano para su tratamiento ortopédico con inmovilización con yeso, la evolución de las caderas ha sido la correcta a los 16 meses de edad (Imagen del autor)

B.- DE 3 A 18 MESES

EXPLORACIÓN

Mayor limitación a la ABD (abducción) por la contractura muscular existente en la cadera.

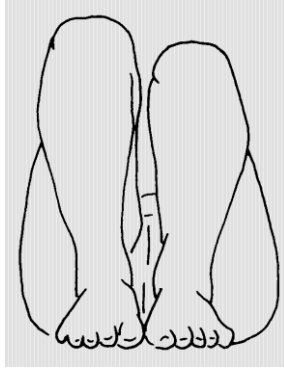
Asimetría pliegues inguinales y/o glúteos.

Maniobra de Galeazzi positiva: solo sirve para el diagnóstico de luxación de una cadera.

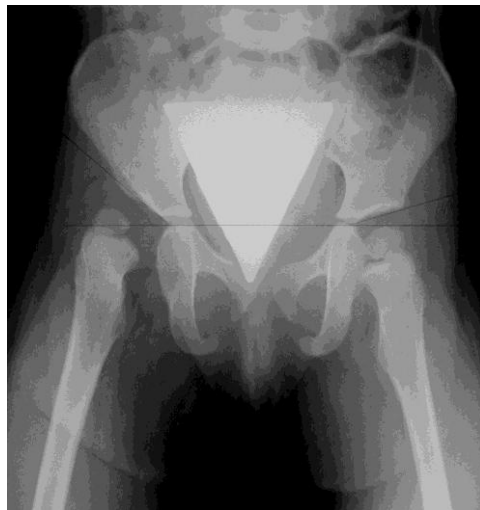Acortamiento en la longitud del muslo asociado a una asimetría de pliegues.

Diagnóstico de certeza con ecografía y/o radiografía.

En los casos claros de una luxación franca de cadera se aconseja igualmente la práctica de resonancia magnética para localizar la colocación de la cadera luxada



Signo de Galeazi: prueba que detecta disimetría por Luxación Congénita de una cadera, en este dibujo sería la izquierda
(del autor)



Lactante mujer de 13 meses de edad, diagnosticada tardíamente con luxación congénita de cadera derecha
(imagen del autor)

TRATAMIENTO

En lactantes con edades entre los 3 y 5 meses, se intentará siempre la colocación del pañal de abducción o arnés de Pavlik para contener la cadera, dependiendo de las pruebas ecográficas y de la radiografía obtenida (a partir de los 5 meses).

Realizar Resonancia Magnética de la cadera afecta con sedación

Posibilidad de ingreso hospitalario para tratamiento ortopédico dependiendo siempre del tipo de luxación congénita de cadera

Tracción lastrada a miembros inferiores durante 10-12 días

Quirófano: intento de reducción ortopédica dependiendo de la patología de la cadera

En lactantes con edad superior a los 12 meses y según la patología de la cadera estará indicada la reposición abierta de la cadera si ha fracasado la reducción ortopédica

En ambos casos: inmovilización con calzón de yeso inguino pédico durante 8 semanas

C.- DE 18 MESES A 3 AÑOS

EXPLORACIÓN

Limitación a la ABD, asimetría de pliegues, Galleazi positivo por disimetría...

Caídas de repetición a pie llano.

Cojera a la marcha tipo Trendellemburg con una cadera patológica o “marcha de pato” con ambas caderas luxadas

Radiología: diagnóstico de certeza

TRATAMIENTO

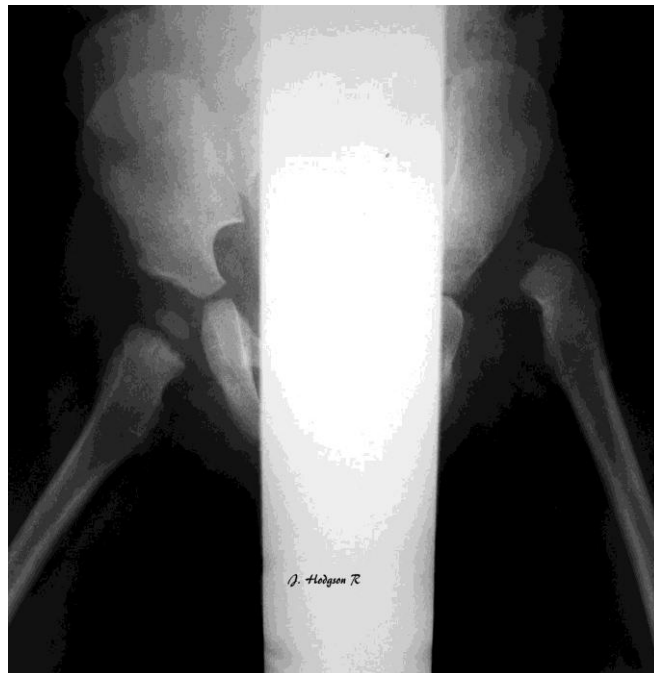Posibilidad de ingreso hospitalario para tratamiento ortopédico o quirúrgico

Tracción lastrada a mmii durante 10- 12 días

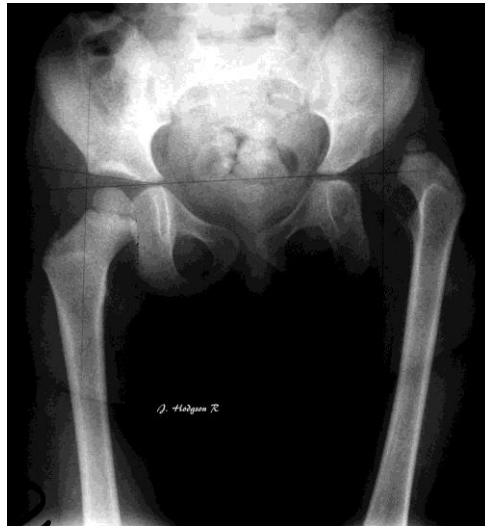Quirófano: intento de reducción ortopédica dependiendo de la patología de la cadera

Tratamiento quirúrgico

En ambos casos: inmovilización con calzón de yeso inguino pédico durante 8 semanas



Luxación congénita de cadera izquierda 14 meses de edad
(imagen del autor)



Paciente mujer de tres años de edad. Luxación congénita de cadera izquierda diagnosticada tardíamente. Se hizo necesaria la reposición quirúrgica de la misma (imagen del autor)

D.- DESDE LOS 5 AÑOS

EXPLORACIÓN

Es excepcional su diagnóstico a esta edad, pero sin embargo existen.

Dismetría, limitación ABD, marcha en Trendellemburg, marcha de pato (luxación bilateral), etc....

R.X., R.M, TAC.

TRATAMIENTO

Siempre es de tipo quirúrgico

Reposición abierta de la cadera

Osteotomías pélvicas

Osteotomías femorales

Inmovilización y descarga posterior a la marcha

Jorge Hodgson Ravina

Cirujano Ortopédico y Traumatólogo Infantil
Socio y Miembro Fundador Sociedad Española
de Ortopedia Pediátrica (S.E.O.P)

(Todo el contenido e imágenes son del autor)