

PATOLOGIA GENERAL DE LAS NECROSIS ÓSEAS ASÉPTICAS EN EL NIÑO

La causa de las necrosis aún hoy no ha sido aclarada de forma suficiente

Se reconoce no obstante y como teoría principal que hay una serie de factores que actúan de forma selectiva sobre las epífisis (cartílago de crecimiento que desaparecen la edad adulta) y metafisis (zona existente y vecina a la epífisis) en determinados estados o fases de osificación

Son trastornos en el aporte sanguíneo arterial que pueden ser consecuencia de traumas repetitivos, micro traumas y la producción de micro embolias de origen desconocido

En el organismo hay una serie de zonas del esqueleto que están predispuestas a una serie de lesiones

Estas lesiones aparecen en unas fases más o menos delimitadas de la osificación, con alteración de las mismas y produciendo una necrosis (muerte celular) posterior en las epífisis o apófisis

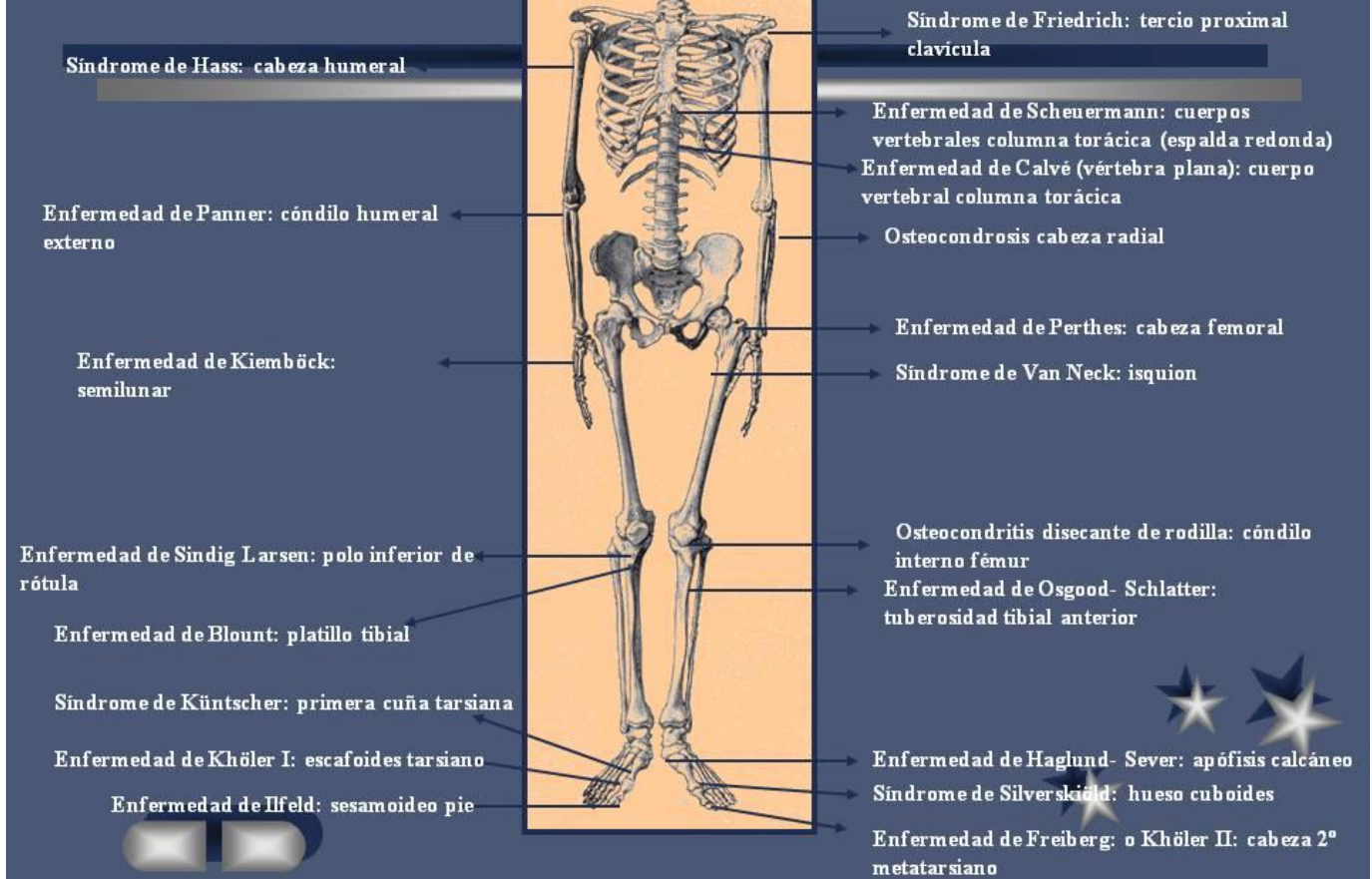
Todo ello, lleva a una degeneración celular ósea con alteración marcada de la matriz ósea que pueden producir pequeñas fracturas patológicas por compresión del hueso necrosado y dando lugar a posteriori a una nueva organización en las epífisis ya dañadas. Esta nueva organización se realiza a partir del periostio o del cartílago intermedio con la sustitución de la zona lesionada y/o la reparación y expulsión de esa zona, tal y como ocurre con la osteocondritis disecante de rodilla

La nueva organización ósea producida, siempre tratará de conformar una correcta remodelación de la epífisis dañada

Toda la evolución correcta del proceso dependerá del correcto tratamiento instaurado, del diagnóstico precoz y de la gravedad de cada caso en particular

NECROSIS ÓSEAS (OSTEOCONDROSIS)

Recopilado por Jorge Hodgson Ravina



NECROSIS ÓSEAS

- Síndrome de Friedrich: localizado en el tercio proximal clavícula
- Enfermedad de Scheuermann: localizado en cuerpos vertebrales columna torácica (espalda redonda)
- Enfermedad de Calvé (vértebra plana): localizado en cuerpo vertebral columna torácica
- Osteocondrosis cabeza radial (localizado en)
- Enfermedad de Perthes: localizado en la cabeza femoral
- Síndrome de Van Neck: localizado en el isquion
- Osteocondritis disecante de rodilla: localizado en el cóndilo interno fémur (enfermedad de Köening)
- Enfermedad de Osgood-Schlatter: localizado en la tuberosidad tibial anterior de la rodilla
- Enfermedad de Haglund-Sever: localizado en la apófisis calcáneo
- Síndrome de Silverskiöld: localizado en hueso cuboides
- Enfermedad de Freiberg, o Khöler II: localizado en la cabeza 2º metatarsiano

- Síndrome de Hass: localizado en la cabeza humeral
- Enfermedad de Panner: localizado en el cóndilo humeral externo
- Enfermedad de Kiemböck: localizado en el semilunar
- Enfermedad de Sindig Larsen: localizado en el polo inferior de rótula
- Enfermedad de Blount: localizado en el platillo tibial
- Síndrome de Küntscher: localizado en la primera cuña tarsiana (pie)
- Enfermedad de Khöler I: localizado en el escafoides tarsiano (pie)
- Enfermedad de Ilfeld: localizado en el sesamoideo del pie

Jorge Hodgson Ravina

Traumatólogo y Cirujano Ortopédico Infantil

Socio y Miembro Fundador de la

Sociedad Española de Traumatología y Ortopedia Infantil

(Todo el estudio y dibujo son del autor)