

PIE PLANO

CONCEPTOS Y CONTROVERSIAS

INTRODUCCION

Es siempre uno de los motivos más frecuente en la consulta de Ortopedia Pediátrica
Con el inicio de la bideestación en el primer año de vida el pie tiene casi siempre aspecto de plano por la presencia de un almohadilla interna plantar de tipo adiposo

A los 2 años de vida, el pie realiza habitualmente una marcha con rotación externa y apoyo del reborde interno del pie que lo configura como plano

Con los 3 años, se inicia normalmente en el niño la aparición del arco longitudinal o arco interno

Es a partir de esta edad, cuando se inicia la exploración o investigación de cuál puede ser la causa de este componente en el pie

La mayoría de estos pies pertenecen a los llamados “pies planos simples flexibles” los cuales carecen normalmente de tratamiento ortopédico.

Se trata de una deformidad la cual se caracteriza por una desviación o caída de talón hacia dentro y se acompaña de un descenso de la bóveda o arco longitudinal plantar.

En todos los casos, si a este tipo de pie se le asocia un valgo de retropié, se puede iniciar el tratamiento de los mismos.

Si a lo anterior y sobre las rodillas existe un componente de genu valgo que puede ser patológico es conveniente igualmente iniciar el tratamiento ortopédico.

El “pie plano simple de arco interno” a los 10 años desaparece excepto en un 3% de los niños.

ETIOLOGÍA

1.- Herencia: siempre hay que considerar una predisposición genética basándonos en las causas que predisponen a este tipo de pie

2.- Mala posición fetal: existe una teoría en la cual las fuerza intrauterinas y la posición del pie realizan una mala relación entre los huesos que son normales intra útero, pero que de forma secundaria y por la actividad muscular, balance de la musculatura y por la influencia mecánica que se ejerce con la marcha, realizan una influencia patológica en el pie convirtiéndolo en pie plano

3.- Anormalidades en la postura postnatal: hay ciertos hábitos de la postura del sueño y en la sedestación (sentado) que pueden realizar una interrupción en el normal desarrollo de los miembros inferiores, siendo causa de anormalidades en los mismos incluyendo los pies planos

4.- Alteraciones anatómicas: como la existencia de coaliciones tarsales en el recién nacido, sesamoideo del tendón tibial interno, verticalizaciones del astrágalo y calcáneo, etc.

5.- Otras alteraciones: entre ellas, la obesidad y la laxitud ligamentosa

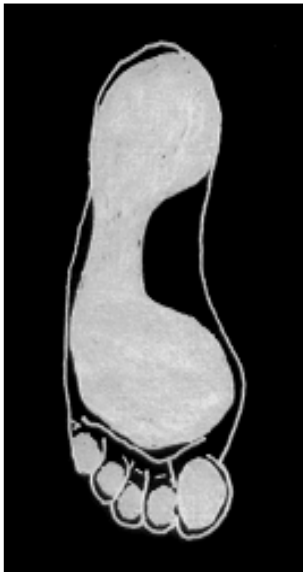6.- Factores asociados: puede ser que no sea solo un factor, sino la asociación de varios factores los que llevarán a la aparición de los pies planos

TIPOS DE PIE

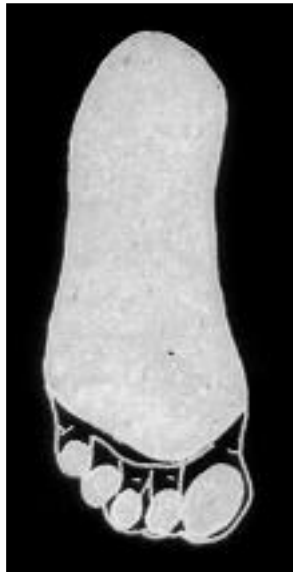
Pies planos flexibles comunes: se consideran como una variante de la normalidad, ligados con frecuencia a tipología familiar y asociados a una hiperlaxitud ligamentosa

Pies planos valgos dolorosos: en estos, destaca en muchas ocasiones las molestias a la marcha, con dolores localizados tanto en los pies como en las pantorrillas y columna lumbar, con deformidad marcada y desgaste en el calzado habitual

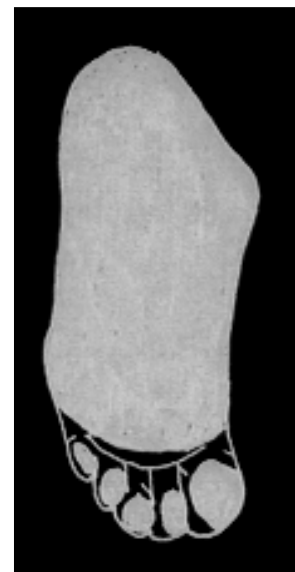HUELLAS PLANTARES



PIE NORMAL



PIE PLANO SIMPLE



PIE PLANO VALGO GRAVE

TIPOS DE PIE PLANO

A.- PIE PLANO: caída completa bóveda plantar

B.- PIE PLANO VALGO: caída completa bóveda plantar asociada a valgo de retropié

C.- PIE PLANO VALGO GRAVE: caída completa bóveda plantar, con valgo retropié y tres prominencias en el reborde interno del tobillo-pie:

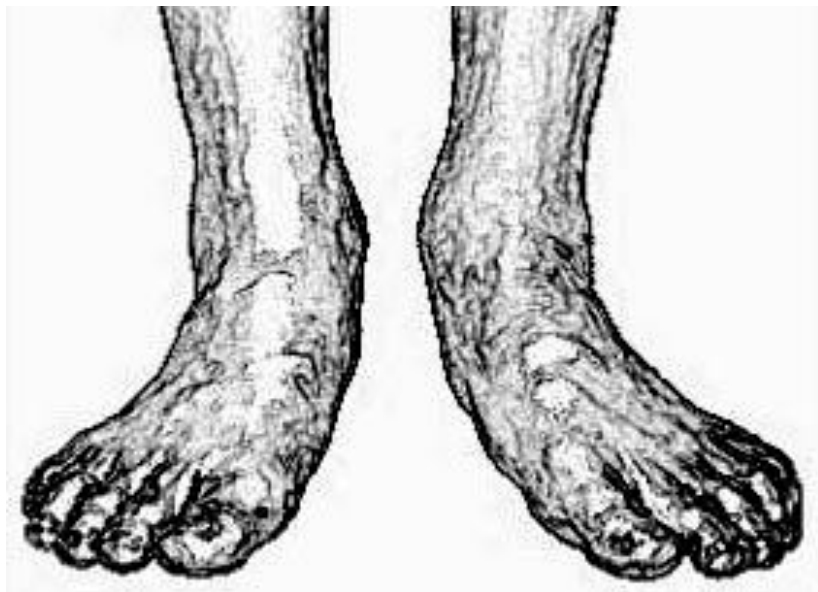1: la más alta que es el maleolo tibial.

2: por debajo de la anterior se palpará la cabeza prominente del astrágalo.

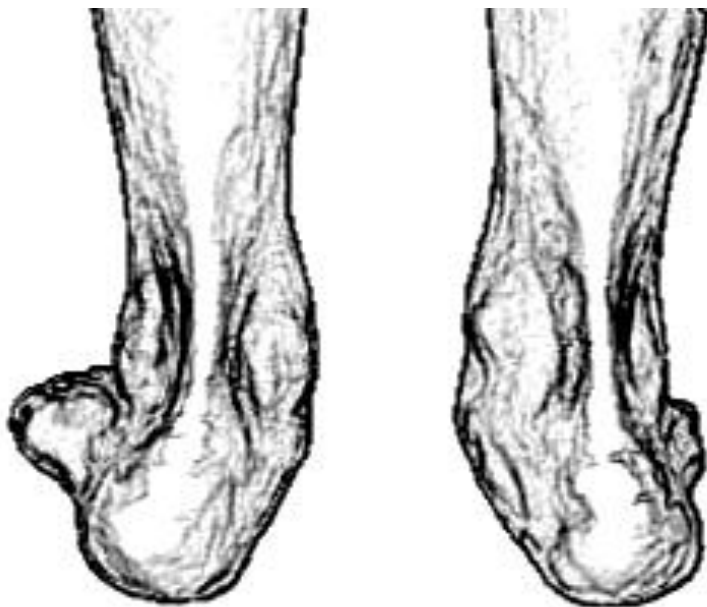3: por delante de este se palpará el hueso escafoides

D.- “PIE EN MECEDORA”, cuyo tratamiento es siempre quirúrgico a los 6-7 meses de edad

DEFORMIDADES ANATÓMICAS

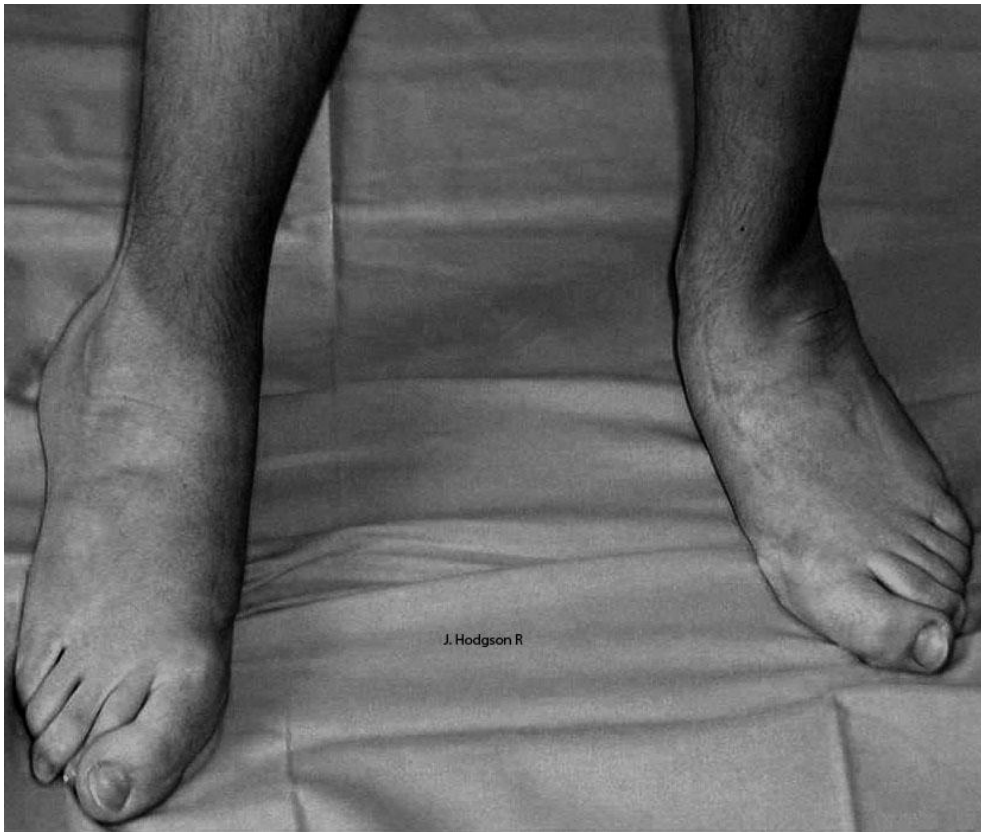


PIE PLANO VALGO. VISTO DE FRENTE

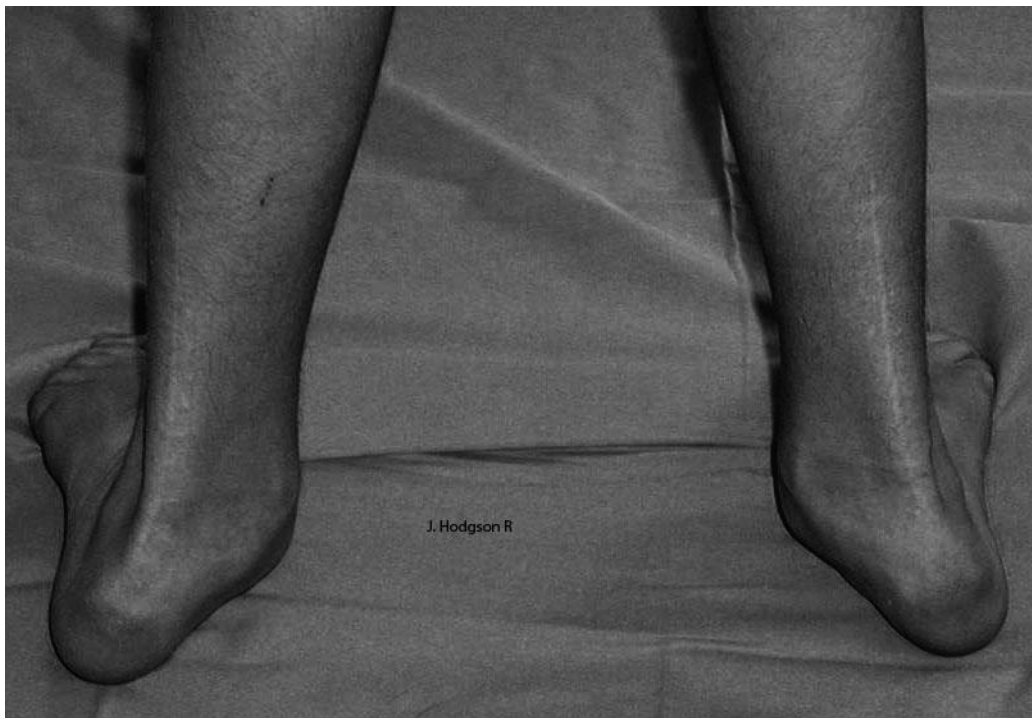

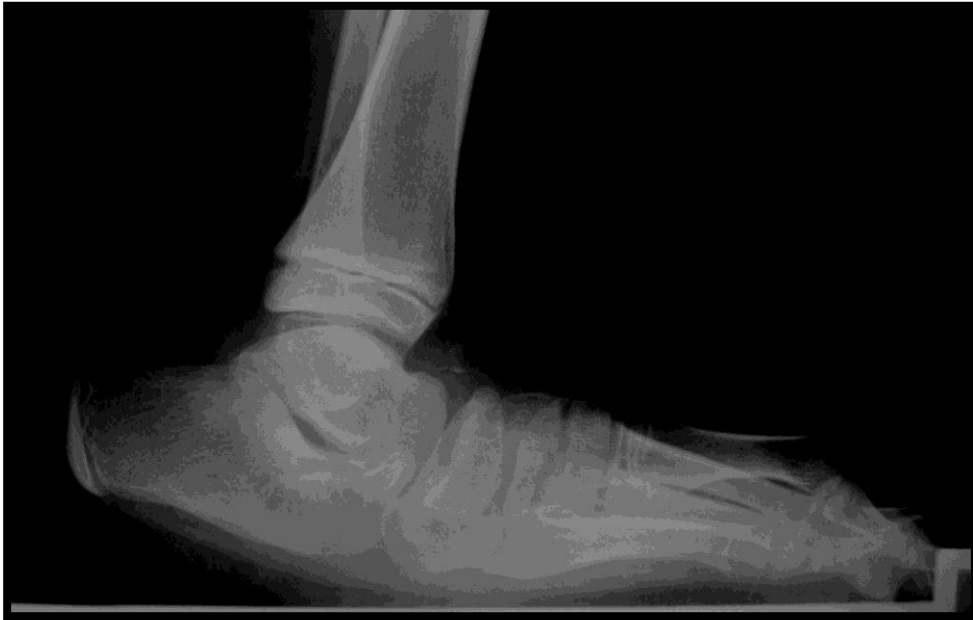PIE PLANO VALGO. VISTO DESDE ATRÁS

En estas imágenes se apreciará la caída de la bóveda plantar y en su vista posterior el valgo grave existente en el tobillo-talón



Varón 12 años. Pies planos valgus graves por PCE (parálisis cerebral espástica)





PIE PLANO VALGO GRADO IV. AUSENCIA COMPLETA DE BOVEDA PLANTAR CON DOLOR A LA MARCHA

TRATAMIENTO

El mismo va encaminado a darle estructura al pie deforme doloroso que en muchas ocasiones se acompaña de otras patologías

El tratamiento deberá ser iniciado a partir de los tres-cuatro años.

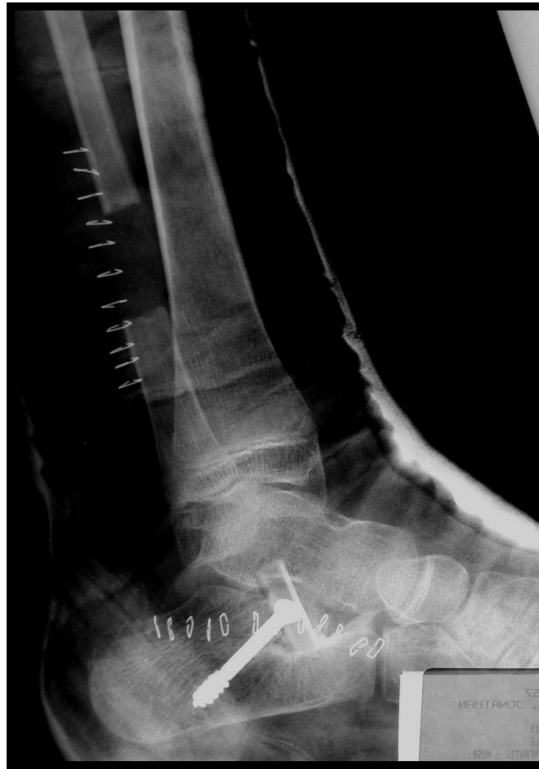En otras patologías como la ante torsión a la marcha, antepies aductus, etc.. el tratamiento se deberá realizar antes de esa edad

El tratamiento será al inicio siempre de tipo ortopédico con calzado corrector adecuado que incorporará o no en su interior la plantilla ortopédica ideal para cada caso

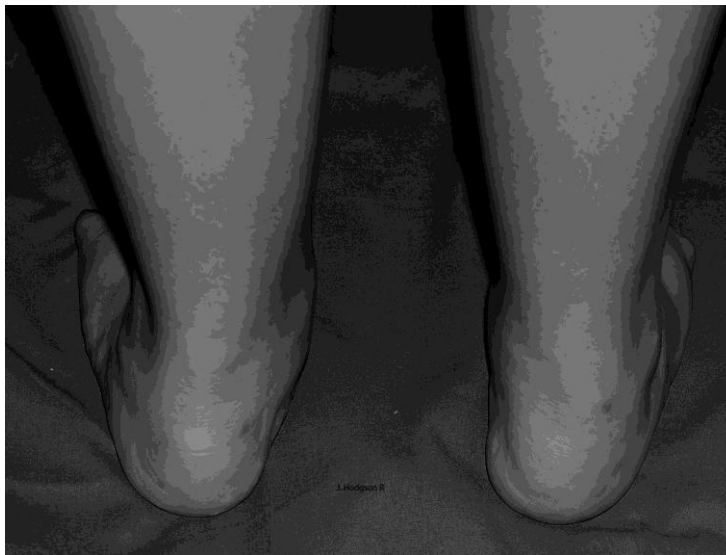
Solamente en casos excepcionales, en donde el pie tiene ese porcentaje de gravedad, se intentará mejorar el mismo con medidas de tipo quirúrgico

Tratamiento quirúrgico

- 1.- Fracaso del tratamiento ortopédico después de 3 o 4 años con el mismo
- 2.- Siempre serán pies planos valgus irreductibles con anomalías de sinostosis (uniones), elastiopatías, astrágalo vertical, etc.
- 3.- Por patologías neuromusculares
- 4.- Patología dolorosa a la marcha, por insuficiencia del tendón tibial posterior, post traumáticos, inestabilidad de articulaciones del pie-tobillo, etc..



**VARON 13 AÑOS, ENFERMEDAD NEUROLÓGICA
PIES PLANOS VALGOS GRAVES, OPERACIÓN DE GRICE Y “NO STOP RELEASE”**



NIÑA DE 12 AÑOS CON PIES PLANOS VALGOS. INTERVENIDA DEL PIE DERECHO CON MUY BUENOS RESULTADOS

CONCLUSIONES

El pie plano flexible del niño se normaliza durante el crecimiento

Su diagnóstico es más fiable si se hace en un podoscopio

La edad óptima para su diagnóstico es a partir de los 3-4 años para observar su patología general y asociación o no a otras deformidades del crecimiento añadidas

Los niños deberán andar descalzos sobre superficies irregulares para potenciar la sensibilidad propioceptiva y desarrollar la musculatura plantar

Las plantillas ortopédicas semirrígidas, equilibran el pie, por lo que se mejora el apoyo a la marcha, se evita la atrofia de la musculatura plantar, la formación de callosidades en la planta del pie y la corrección de esta patología y otras sobreañadidas

En los casos en que exista una deformidad llamativa del pie, con dolor y cansancio a la marcha, pereza para realizar actividades deportivas, deformidad notoria en el calzado y si se sobreañade sobrepeso u obesidad es cuando se aconseja la intervención quirúrgica que se contrastará con las radiografías adecuadas

Jorge Hodgson Ravina

Traumatólogo y Cirujano Ortopédico Infantil

Miembro de la Sociedad Española de Ortopedia Pediátrica